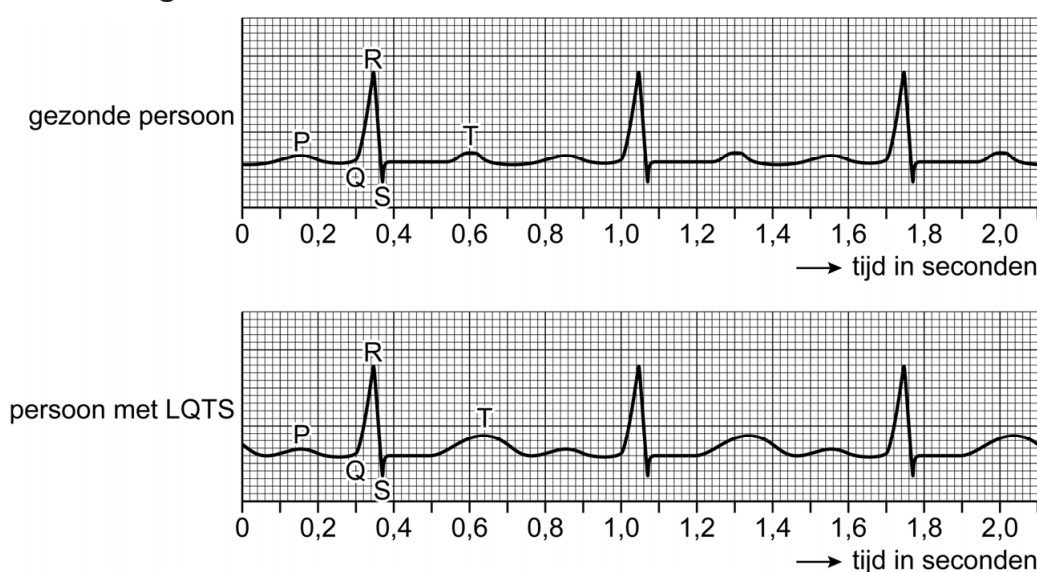


Een miss met een litteken

De Amerikaanse atlete Michaela Gagne raakte als 17-jarige tijdens een wedstrijd hordenlopen buiten bewustzijn. Ze bleek het lange-QT-syndroom te hebben, een erfelijke hartritmeaandoening. Haar leven nam toen een onverwachte wending.

Bij mensen met het lange-QT-syndroom (LQTS) is de impulsgeleiding van het hart verstoord. Dat is zichtbaar op een ecg (elektrocardiogram, afbeelding 1). Het QT-interval is bij hen langer dan normaal. Het hartritme kan daardoor bij inspanning ontregeld raken. De hartkamers kunnen dan abnormaal gaan samentrekken, wat kan leiden tot duizeligheid, bewusteloosheid of zelfs een acute hartstilstand.

afbeelding 1



Over de ecg's in afbeelding 1 worden de volgende uitspraken gedaan:

- 1 Tijdens het QRS-complex trekken de boezems samen.
- 2 Bij de gezonde persoon is tijdens de top van de T-golf de aortaklep open.
- 3 De persoon met LQTS heeft een lagere hartslagfrequentie dan de gezonde persoon.

2p **8** Schrijf de nummers 1, 2 en 3 onder elkaar en noteer erachter of de betreffende uitspraak **juist** of **onjuist** is. Gebruik je informatieboek.

Het slagvolume van het hart van de persoon met LQTS (afbeelding 1) is 70 mL.

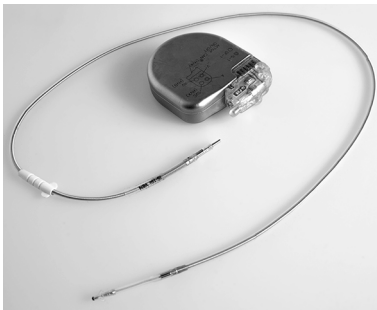2p **9** Bereken hoeveel liter bloed per minuut het hart van deze persoon rondpompt tijdens deze ecg-meting. Rond je antwoord af op één decimaal.

Sommige LQTS-patiënten krijgen bètablokkers als medicijn voorgeschreven. Bètablokkers blokkeren de werking van receptoren die zich op de hartspiercellen bevinden. Bepaalde hormonen kunnen daardoor geen stimulerend effect meer uitoefenen op de samentrekking van hartspiercellen.

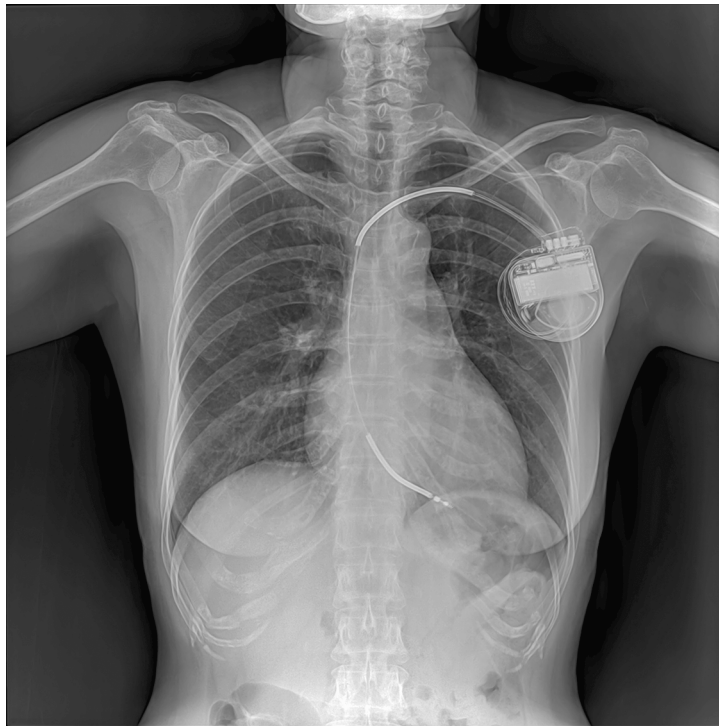1p 10 Noteer de naam van zo'n hormoon.

Bij Gagne werd een ICD (implanteerbare cardioverter defibrillator, afbeelding 2) onder de huid geplaatst. Vanuit de ICD is een elektrode via een bloedvat tot onder in de punt van een hartkamer geschoven. Het apparaatje monitort de hartslag. Wanneer het hartritme verstoord raakt, geeft het uiteinde van de elektrode een schokje aan de hartwand. Zo kan het hartritme zich herstellen. Met een röntgenfoto (afbeelding 3) werd gecontroleerd of de elektrode juist was geplaatst.

afbeelding 2



afbeelding 3



Uit de röntgenfoto is af te leiden via welke ader de elektrode in het hart wordt gebracht en in welke hartkamer de elektrode zich bevindt.

2p 11 Via welke ader gaat de elektrode het hart in? En in welke hartkamer bevindt de elektrode zich?

	<u>ader</u>	<u>hartkamer</u>
A	bovenste holle ader	linkerkamer
B	bovenste holle ader	rechterkamer
C	longader	linkerkamer
D	longader	rechterkamer

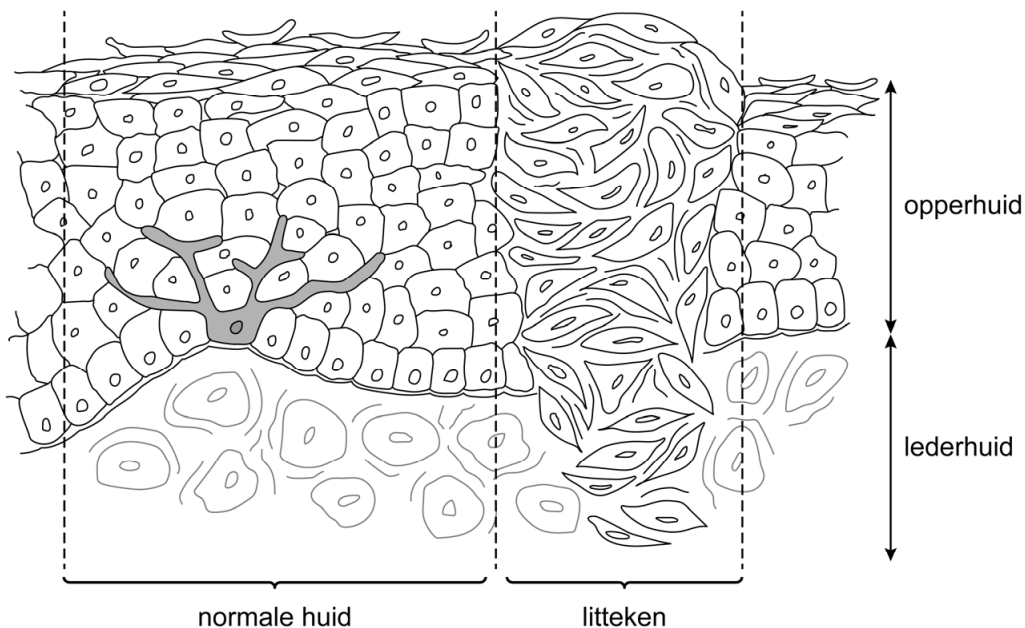
Omdat Gagne moest stoppen met atletiek, zocht ze een nieuwe uitdaging: ze schreef zich in voor de missverkiezing in haar staat. Ze won en werd de eerste Miss Massachusetts (afbeelding 4) met een zichtbaar litteken onder haar sleutelbeen. Het litteken valt op doordat het bindweefsel waaruit het litteken bestaat, een iets lichtere kleur heeft dan haar huid.

afbeelding 4



Afbeelding 5 is een schematische tekening van de huid met een litteken.

afbeelding 5



- 1p 12 Verklaar waardoor het littekenweefsel een lichtere kleur heeft dan de normale huid.

Na haar verkiezing zette Gagne zich in om op scholen AED's te laten plaatsen. Een AED (automatische externe defibrillator, afbeelding 6) kan levensreddend zijn bij een hartstilstand. Het apparaat geeft een elektrische schok, waardoor het hart wordt gereset. Daarna gaat het hart weer regelmatig kloppen doordat een groepje cellen van het hart regelmatig impulsen opwekt.

afbeelding 6



- 1p 13 Noteer de naam van dit groepje cellen.